

スカルコラーゲンの皮膚刺激性試験及び眼粘膜刺激性試験

平成 16 年 7 月 29 日

## スカルコラーゲンの皮膚刺激性及び眼粘膜刺激性試験

### 試験依頼者

日本ツナバイト株式会社

### 試験担当者

株式会社 健康増進 中村千佳

### 試験機関

明海大学歯学部歯科薬理学講座

### 試験動物

東京実験動物株式会社生産の日本白色系雄性ウサギ(3~3.5 kg)を導入して、健康状態などに異常のないことを確認した後、試験に供与した。

### 検液の調整方法

スカルコラーゲン（日本ツナバイト株式会社提供）は水に溶解し 10% 水溶液に調製した。

### 試験方法

#### 1 群当たりの動物数

4羽

皮膚刺激性試験；ウサギの背部の毛をバリカンで除毛して、1インチ四方の皮膚に検体を 0.5mL 塗布し、1、24、48、72 時間後に観察を行った。

眼粘膜刺激性試験；ウサギの右眼に検体を 0.1mL 点眼し、15 秒間の閉眼処置により検体を眼粘膜に保持させた。その後 1、24、48、72 時間の時点で観察を行った。

### 実験結果

#### 皮膚刺激性試験

1、24、48、72 時間後のすべてにおいて、スカルコラーゲンを塗布


したウサギの皮膚には紅斑、浮腫等の炎症症状は全く観察されなかった。

#### 眼粘膜刺激性試験

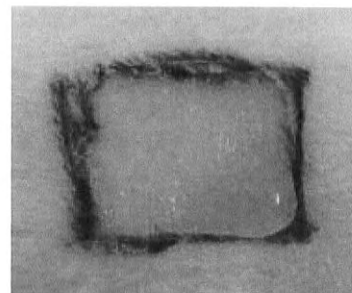
スカルコラーゲンを点眼したウサギのうち3羽において、点眼後1時間の時点の観察で、結膜に軽度の充血(発赤)が認められた。また、そのうち1羽には軽度ではあるが結膜浮腫も観察された。しかしながら、点眼24、48、72時間後の観察においては、角膜混濁、虹彩炎、結膜発赤、結膜浮腫等の異常は、すべてのウサギに認められなかった。

図1 スカルコラーゲン10%水溶液塗布による皮膚の変化

スカルコラーゲン塗布前



スカルコラーゲン塗布直後



スカルコラーゲン塗布1時間後


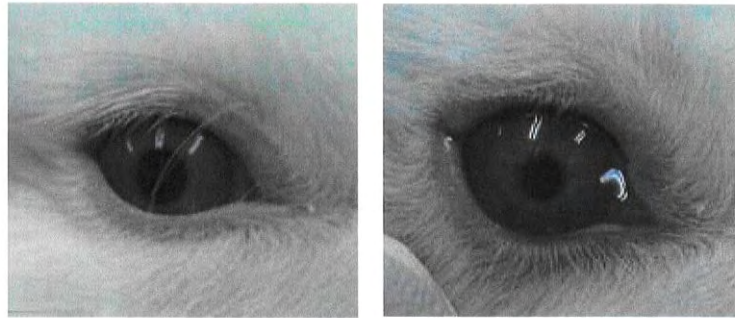
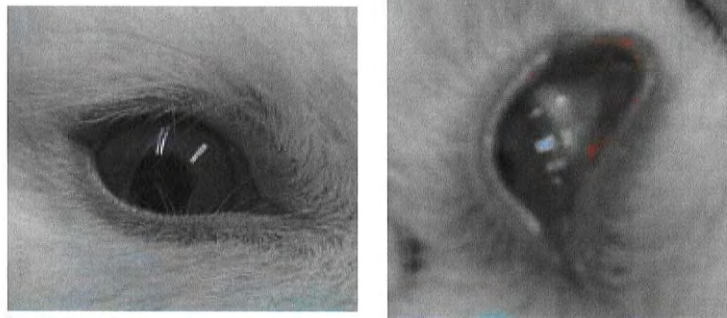


図2 スカールコラーゲン 10%水溶液点眼による眼に対する影響  
スカールコラーゲン点眼前 スカールコラーゲン点眼直後



スカールコラーゲン点眼 1 時間後 スカールコラーゲン点眼 1 時間後結膜



### 考察

スカールコラーゲン 10%水溶液の皮膚塗布の影響については、炎症性刺激にはならないものと推察される。

一方、眼粘膜に対しては一過性ではあるものの軽度の充血と浮腫が認められた。

以上の結果より、スカールコラーゲンの皮膚への適用に関しては、炎症性刺激の危険性はないものと考えられるが、眼粘膜に対しては一過性で軽度ではあるものの充血、浮腫等の刺激性を有する可能性が示唆されたことから、眼粘膜への適用に関しては充分慎重でなければならないものと考えられる。